CAPÍTULO 3

RADIOLOGÍA EN URGENCIAS

Rodrigo Pastorín Salís | Miguel Grande Bárez

1. INTRODUCCIÓN

Los estudios de radiología simple constituyen una parte fundamental del proceso diagnóstico en un elevado porcentaje de los pacientes que acuden a los Servicios de Urgencias (SU). Por ello es imprescindible un amplio conocimiento de las pruebas de imagen básicas, de sus indicaciones, de la anatomía y de los hallazgos patológicos básicos.

Excede del propósito del presente capítulo la descripción detallada de la anatomía radiológica y de las manifestaciones radiológicas de toda la patología torácica y abdominal. Se hará referencia únicamente a las patologías más frecuentes en el ámbito de Urgencias. Es importante recordar que, en caso de duda, es labor y responsabilidad del radiólogo colaborar en la interpretación de los estudios más complejos.

La estructura del capítulo está enfocada desde un punto de vista práctico. Después de una breve introducción de proyecciones e indicaciones, se presentará una sección de patología, con distintos escenarios radiológicos que se pueden dar en el ámbito de Urgencias, detallando sus principales características y los diagnósticos diferenciales más relevantes.

2. RADIOLOGÍA DE TÓRAX

2.1. DENSIDADES RADIOLÓGICAS

Existen cinco densidades radiológicas básicas: el metal, el calcio, el agua, la grasa y el aire, en orden de mayor a menor densidad (de más blanco a más negro). La diferencia de densidad entre estructuras es lo que va a poder permitir su distinción en el estudio radiológico.

2.2. PROYECCIONES

- Posteroanterior (PA) y lateral: en bipedestación y en inspiración, son las proyecciones estándar ante la sospecha de patología torácica y también si se quiere descartar neumoperitoneo.
- Proyección anteroposterior (AP) o en decúbito supino: debe reservarse a pacientes encamados que no se pueden poner de pie. Produce magnificación de la silueta cardíaca y menor aireación de los pulmones.
- PA en inspiración forzada y espiración forzada: sirve para valorar la posibilidad de pequeños neumotórax **(figura 1)**.
- Proyecciones especiales: cada vez en mayor desuso (lordótica, oblicuas, decúbitos laterales).

2.3. PATOLOGÍA

2.3.1. Opacidades pulmonares alveolares

La ocupación del espacio aéreo de los alvéolos (por líquido, sangre, pus o tejido) da lugar en la radiografía a un aumento de densidad denominado *patrón alveolar*.

2.3.1.1. Características

- Borde mal definido: opacidad de aspecto algodonoso, con los bordes imprecisos (salvo que la afectación llegue hasta el límite de una cisura, en cuyo caso presentará un borde definido).
- Broncograma aéreo: imágenes tubulares radiolucentes en el seno de la consolidación alveolar, que se corresponden con los bronquios aireados rodeados de alvéolos ocupados.
- Alveolograma aéreo: de igual manera que puede haber bronquios aireados, pueden existir grupos de alvéolos que aún no estén ocupados, lo que dará lugar en la radiografía a un aspecto moteado, con zonas radiolucentes mal definidas dentro de las opacidades.
- Coalescencia: tendencia a la coalescencia de las densidades.
- Distribución segmentaria o lobar.

Existen múltiples patologías pulmonares que se manifiestan como opacidades alveolares. La primera consideración que debemos tener es si se trata de opacidades únicas o múltiples.

2.3.1.2. Tipos

Opacidad alveolar única/localizada:

- Neumonía lobar bacteriana: ejemplo típico de opacidad alveolar única. Se manifiesta generalmente como una consolidación homogénea y confluente que impide la visualización de la trama vascular. Puede asociar derrame pleural **(figura 2)**.
- Neumonía aspirativa: afecta fundamentalmente a las zonas dependientes del pulmón, especialmente los lóbulos medio o inferior derecho (por la anatomía del bronquio intermedio, que es más vertical). Puede ser bilateral.
- Tuberculosis (TBC): en la forma primaria puede aparecer como una consolidación segmentaria, que generalmente se acompaña de adenopatías hiliares.
- Lesiones asociadas a embolismo pulmonar: generalmente periféricas y de morfología triangular con base pleural, consecuencia de edema/hemorragia o infarto. Pueden asociar derrame pleural.
- Contusión pulmonar: en un contexto traumático. Hay que buscar fracturas asociadas.
- Patología neoplásica: neumonía posobstructiva (obstrucción de la vía aérea por carcinoma broncogénico), adenocarcinoma de crecimiento lepídico (antiguo carcinoma broncoalveolar) o linfoma.

Figura 1. Radiografía posteroanterior en inspiración y espiración: neumotórax.

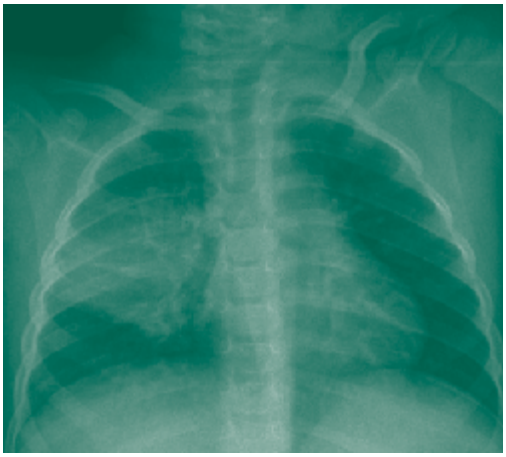

Figura 2. Radiografía posteroanterior: neumonía lobar en un niño de 4 años.

Opacidad alveolar múltiple o difusa:

Edema de pulmón: ejemplo característico de afectación alveolar difusa. Se manifiesta de manera típica como opacidades alveolares centrales perihiliares, clásicamente denominadas *en alas de mariposa* **(figura 3)**. Si el edema es cardiogénico, se suele acompañar de cardiomegalia, prominencia de vasos de lóbulos superiores y afectación intersticial subyacente. Si el edema no se distribuye de manera uniforme, puede ser por la existencia de patología pulmonar crónica subyacente (especialmente enfisema).

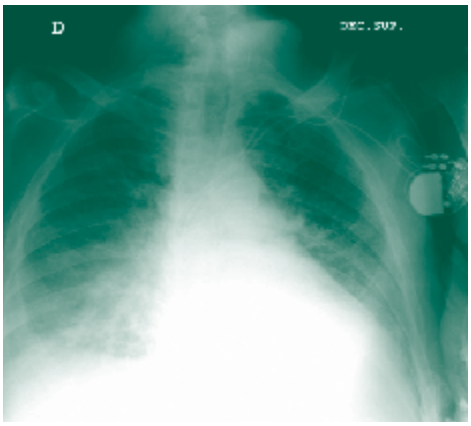

Figura 3. Opacidades alveolares difusas perihiliares en un edema agudo de pulmón. Se asocian cardiomegalia y derrame pleural.

- Otras causas: pueden ser de origen infeccioso (neumonías por gérmenes atípicos), insuficiencia respiratoria, hemorragia alveolar, neoplasias, etc.

2.3.2. Atelectasias

2.3.2.1. Características

Las atelectasias implican pérdida de volumen pulmonar.

Los signos radiológicos principales son:

- Aumento de densidad y a veces opacificación de todo el hemotórax.
- Reorientación o agrupamiento de vasos pulmonares.
- Desplazamiento de cisuras, quizá el signo más específico.
- Elevación del hemidiafragma.
- Desplazamiento de hilio y/o mediastino.
- Disminución de espacios intercostales o hiperinsuflación compensadora de pulmón normal.

2.3.2.2. Causas

- Obstructivas: etiología más frecuente. Puede ser por patología benigna (impactación de tapón mucoso, cuerpo extraño, tubo endotraqueal mal posicionado…) o neoplásica (carcinoma broncogénico que obstruye bronquios de gran calibre, carcinoide bronquial, metástasis…) **(figuras 4 y 5)**.
- Compresivas: secundarias a una lesión pulmonar generalmente de gran tamaño que comprime el pulmón adyacente **(figura 6)**.
- Pasivas: por patología pleural, especialmente derrame.

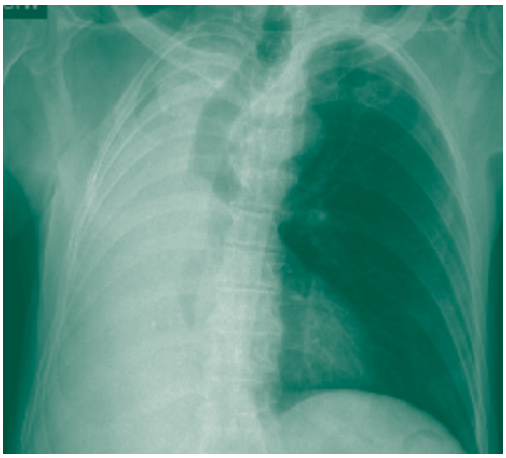

Figura 4. Radiografía posteroanterior: atelectasia en el pulmón derecho.

Figura 5. Radiografía posteroanterior: atelectasia en el lóbulo superior derecho (neopulmón).

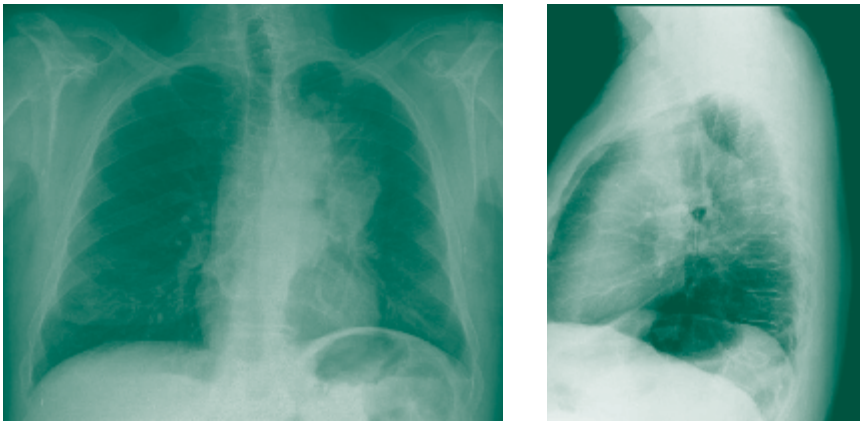

Figura 6. Radiografías posteroanterior y lateral: atelectasia del lóbulo superior izquierdo secundaria a masa hiliar.

- Adhesivas: se producen por unión de las paredes alveolares entre sí, por déficit de surfactante. Se da en la insuficiencia respiratoria del recién nacido o en el embolismo pulmonar.
- Cicatriciales: pérdida de elasticidad del pulmón por fibrosis e infiltración del espacio alveolar e intersticial. La causa más frecuente es la TBC.

2.3.3. Opacidades pulmonares intersticiales

2.3.3.1. Características

La patología del intersticio pulmonar puede ser más difícil de detectar en la radiografía que la afectación alveolar. De forma simplificada, existen dos principales formas de presentación de la afectación intersticial: reticular (densidades lineales) y nodular (densidades redondeadas).

Las enfermedades intersticiales difusas conforman un grupo heterogéneo de procesos con afectación difusa y habitualmente crónica del tejido conectivo del pulmón, sobre todo del intersticio más periférico de las paredes alveolares Algunas tienen también un componente intraalveolar. La alveolitis es la manifestación precoz de la mayoría y casi todas pueden evolucionar a pulmón en panal de abeja.

Respecto a la semiología radiológica, en muchos casos para que haya traducción radiológica deben existir fibrosis intersticial avanzada o afectación alveolar, aunque casi todas las enfermedades intersticiales presentarán alguno o una combinación de estos patrones:

- Lesiones miliares diseminadas (nódulos de 1 a 5 mm).
- Aumento de la trama: patrón fino, lineal, prominente, largo y ramificado.
- Patrón reticulonodular: corto, de puntos y rayas. Puede traducir fibrosis intersticial.
- Panal de abeja: signo más específico de la fibrosis intersticial difusa, con cicatrización y destrucción macroscópica del pulmón. Se trata de opacidades intersticiales reticulares gruesas con radiotransparencias intercaladas (1-10 mm de diámetro) que son saculaciones llenas de aire, redondas, ovaladas o irregulares, normalmente agrupadas en racimos de uva. Se debe distinguir del alveolograma aéreo, de cavidades, de bronquiectasias y del enfisema.

2.3.3.2. Tipos

Patrón reticular:

- Edema intersticial: se asocia con la insuficiencia cardíaca (IC) izquierda. Son características las densidades lineales finas y cortas periféricas, perpendiculares a la pleura, denominadas *líneas B de Kerley*, de distribución bilateral. También se pueden ver líneas A de Kerley, de localización más central y generalmente más largas. Si su origen es cardiogénico, puede asociar cardiomegalia, derrame pleural y signos de redistribución vascular **(figura 7)**.
- Neumonía intersticial aguda infecciosa: densidades lineales distribuidas de forma bilateral, generalmente finas. Gérmenes atípicos (virus, *Mycoplasma* o *Pneumocystis jirovecii*).
- Linfangitis carcinomatosa: densidades reticulares finas en pacientes con antecedentes neoplásicos. Puede evolucionar a afectación mixta reticulonodular.

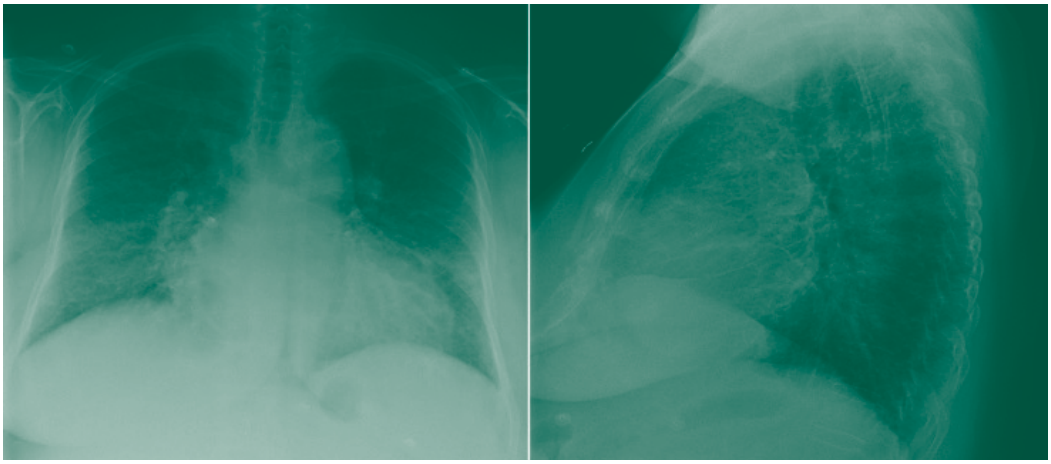

Figura 7. Signos de edema intersticial en un paciente con insuficiencia cardíaca. Se aprecian afectación reticular con engrosamiento peribronquial, líneas B de Kerley, leve engrosamiento cisural y aumento del índice cardiotorácico.

- Pulmón en "panal de abejas": densidades reticulares gruesas, periféricas y basales como evolución final de múltiples patologías pulmonares (neumoconiosis, enfermedades del colágeno, neumonías intersticiales…).

Patrón nodular: TBC miliar, infecciones por hongos o virus, sarcoidosis o metástasis pulmonares, sobre todo de tiroides, mama o melanoma.

2.3.4. Nódulo pulmonar

Opacidad oval o redondeada menor de 3 cm que puede ser única o múltiple. Para describir lesiones por encima de 3 cm se suele utilizar el término *masa*. Es necesario disponer de una radiografía con buena técnica para conseguir una adecuada percepción de los nódulos pero incluso con la técnica correcta los nódulos, menores de 1 cm pueden pasar desapercibidos en la radiografía. La superposición de estructuras (costillas, cartílagos costales, silueta cardíaca o cúpulas diafragmáticas, entre otras) es otro factor que va a limitar la capacidad de visualización de la lesión.

Actualmente, la tomografía computarizada (TC) es la técnica de elección para el estudio de los nódulos pulmonares y, si se visualiza un nódulo sospechoso, habrá que recomendar la realización de una TC. En el contexto de Urgencias, la detección de los nódulos suele ser algo incidental, sin relación con el motivo de consulta, pero es fundamental su reconocimiento para descartar lesiones que sean potencialmente graves, aunque no sean urgentes **(figura 8)**.

Orientan hacia malignidad del nódulo el borde especulado y lobulado y la ausencia de calcio.

Es fundamental la comparación con radiografías previas si se dispusiera de ellas, ya que la estabilidad temporal o una tasa de crecimiento muy alta orientan hacia lesiones benignas **(tabla 1)**.

2.3.5. Derrame pleural

Es la presencia de líquido (trasudado o exudado) en la cavidad pleural. Se acumula primero en la región subpulmonar y posteriormente se extiende por la pared torácica, lo que produce pinzamiento de los senos costofrénicos. La porción posterior del seno costofrénico es más profunda

Figura 8. Nódulo pulmonar en el lóbulo superior derecho.

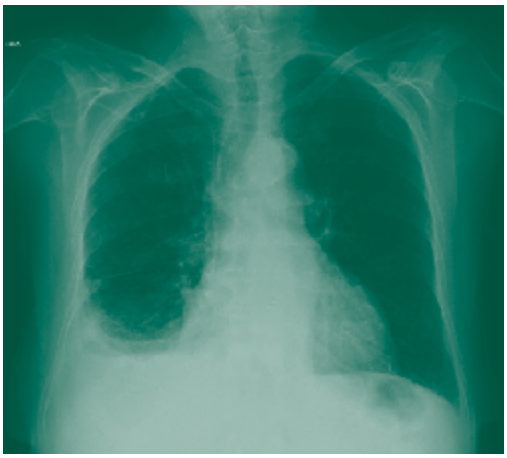

Figura 9. Derrame pleural derecho en proyección posteroanterior. Vía central subclavia derecha.

Tabla 1. Causas más frecuentes de los nódulos pulmonares

NÓDULO PULMONAR SOLITARIO	NÓDULO PULMONAR MÚLTIPLE
• Granuloma • Carcinoma broncogénico • Metástasis única • Quiste hidatídico • Hamartoma	• Granulomas • Metástasis • Abscesos pulmonares

que la lateral, por lo que pequeños derrames se van a detectar mejor en la proyección lateral. Si el derrame es mayor, se manifiesta en las proyecciones PA y lateral como una densidad homogénea en la parte inferior del tórax, de borde liso y con un contorno cóncavo hacia el parénquima pulmonar, más alto en la parte lateral que en la medial (signo del menisco).

En casos de derrames masivos, se puede llegar a producir la opacidad completa de todo un hemitórax, generalmente acompañado de desplazamiento mediastínico contralateral (salvo que exista atelectasia posobstructiva o mediastino fijado, lo que haría sospechar una neoplasia subyacente).

En la proyección AP, realizada en decúbito supino, el derrame es más difícil de detectar. Se observa pinzamiento del seno costofrénico y aumento de densidad generalizada del hemitórax afectado, en ocasiones acompañado de un casquete apical, que se corresponde con líquido en la parte superior del hemitórax, que puede ser la más declive en pacientes en supino **(figura 9)**.

En ocasiones, el derrame se coloca en la localización exclusivamente subpulmonar, lo que lo hace más difícil de detectar. Son características principales de este tipo de derrame la elevación del hemidiafragma y la lateralización de la cúpula diafragmática. Se puede confirmar con una proyección en decúbito lateral, con el lado patológico apoyado.

El derrame puede locularse dentro de las cisuras o entre la pleura visceral y la parietal, en caso de fusión parcial de las capas pleurales, como ocurre en el empiema **(figura 10)**. La manifestación radiológica de un derrame loculado puede ser variable, aunque generalmente se muestra como densidades ovaladas, de borde definido, convexa hacia el pulmón y con ángulos obtusos con la pared torácica.

Las causas de derrame pleural son múltiples, por lo que habrá que tener en cuenta hallazgos radiológicos asociados y los datos clínicos para orientar la etiología **(tabla 2)**.

Tabla 2. Causas de derrame pleural. Modificado de: Vázquez Lima I. Radiología de Urgencias. En: Bibiano Guillén C. Manual de Urgencias. 2.ª ed.

	CAUSAS MÁS FRECUENTES	OTRAS CAUSAS
Con silueta cardíaca aumentada	IC	TEP, miocarditis, colagenopatías, síndrome pospericardiotomía
Con atelectasia	Neumonía, neoplasias, absceso abdominal, ascitis, etc.	TEP, TBC, fracturas costales, posquirúrgica
Con engrosamiento hiliar	IC, neoplasias (masas, atelectasias)	TEP, TBC, hongos, sarcoidosis
Con múltiples causas	Mesotelioma, metástasis	
Crónico y recidivante	Sospecha de malignidad, TBC	Artritis reumatoide, Wegener

IC: insuficiencia cardíaca; TBC: tuberculosis; TEP: tromboembolismo pulmonar.

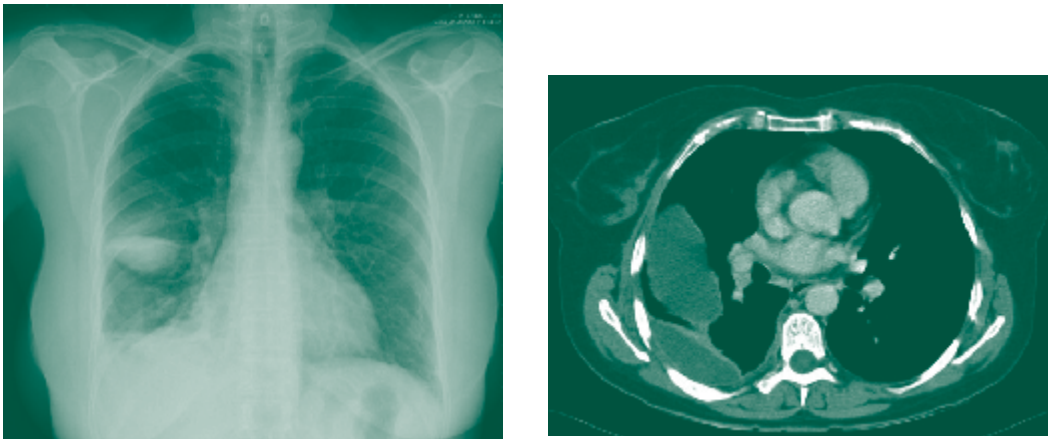

Figura 10. **Radiografía posteroanterior. TC: pseudotumor en la cisura menor y derrame encapsulado derecho. Empiemas.**

Vázquez Lima I. Radiología de Urgencias. En: Bibiano Guillén C. Manual de Urgencias. 2.ª ed.

2.3.6. Aire ectópico

2.3.6.1. Neumotórax

Es el acúmulo de aire en la cavidad pleural. Tradicionalmente, se divide en neumotórax espontáneo y neumotórax traumático.

Las causas del neumotórax espontáneo son múltiples, destacando el neumotórax espontáneo primario (en pacientes sin patología pulmonar conocida), consecuencia generalmente de la ruptura de alguna bulla subpleural en pacientes de 20-40 años, con predominio en varones. Otras causas relativamente frecuentes son la enfermedad pulmonar obstructiva crónica (primera causa de neumotórax espontáneo secundario), las neoplasias, la iatrogenia (cateterización de venas centrales o punciones diagnósticas de pulmón) o el barotrauma (ventilación asistida).

Las manifestaciones radiológicas van a depender de la proyección y de la posición del paciente **(figura 11)**:

- En bipedestación, el aire se coloca en la parte más superior y separa las hojas de la pleura visceral y parietal, lo que permite la visualización de una fina línea bien definida medial y paralela a las costillas, que se corresponde con la pleura visceral. Entre esta línea y las costillas, se observa un espacio radiolucente cuya principal característica es la ausencia de vasos. Pequeñas cantidades de aire se pueden detectar mejor en las proyecciones en espiración forzada. Si la cantidad de aire es mayor, se puede producir un colapso del pulmón subyacente, que se observa como un aumento de densidad parahiliar (¡no confundir con consolidación alveolar!).
- En decúbito supino, el neumotórax se dispone en la porción más anterior del hemitórax. Los hallazgos pueden ser más sutiles e incluyen una mejor definición del contorno cardíaco, una radiolucencia relativa de los hipocondrios y la visualización de los senos costofrénicos laterales más profundos. En caso de duda, se puede realizar una proyección en decúbito lateral con rayo horizontal con el hemitórax sospechoso en la parte superior.

El neumotórax a tensión es una emergencia médica, potencialmente mortal, que se produce por fuga de aire desde el pulmón hacia el espacio pleural, lo que causa que la presión intrapleural sea

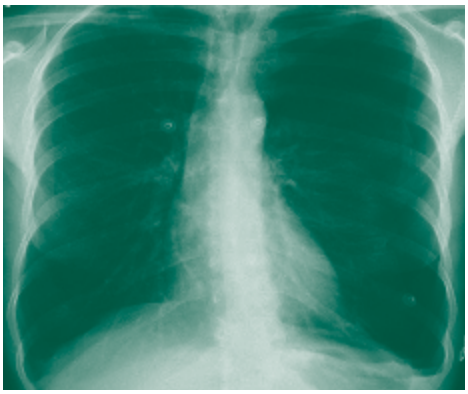

Figura 11. **Neumotórax izquierdo. Nótese la línea de la pleura separada de la pared costal con un área avascular entre medias.**

positiva durante una parte del ciclo respiratorio. Los signos principales son el desplazamiento mediastínico contralateral y la depresión diafragmática.

2.3.6.2. Neumomediastino

Es aire disecando los espacios mediastínicos. Las causas más frecuentes son: rotura de un conducto respiratorio, rotura de un conducto digestivo, la infección generadora de gas (muy infrecuente) o iatrogenia. Puede ser un hallazgo normal tras cirugías (mediastinoscopias, cirugías torácicas). En ocasiones es secundario a enfisema cervical o neumorretroperitoneo por contigüidad de los espacios anatómicos. El neumomediastino espontáneo se puede dar por rotura alveolar en pacientes asmáticos, con ataques violentos de tos o con vómitos intensos. En estos casos, puede estar asociado a neumotórax.

Los signos radiológicos incluyen la presencia de burbujas o líneas de aire radiolucentes que perfilan las estructuras mediastínicas, que generalmente se visualizan mejor en la proyección lateral, especialmente si la cantidad de aire es pequeña. La presencia de una línea continua radiolucente entre el diafragma y el corazón da lugar una apariencia de diafragma continuo y es signo de neumomediastino **(figura 12)**.

2.3.7. Ensanchamiento mediastínico

La principal dificultad que entraña este diagnóstico es su detección, especialmente en la proyección AP, en la que se produce una magnificación de las estructuras mediastínicas en condiciones normales. Es difícil establecer medidas exactas de lo que se considera un ensanchamiento mediastínico, por lo que se prefiere usar relaciones entre los diámetros del mediastino y el diámetro torácico.

En la proyección PA, como regla general, el mediastino superior se puede considerar ensanchado si ocupa más del 25 % del diámetro torácico, mientras que en la región de la silueta cardíaca se considera el 50 % el límite.

2.3.7.1. Aumento de la silueta cardíaca

- Cardiomegalia: crecimiento de una o varias de las cavidades cardíacas. Existen signos específicos que orientan cuál es la cavidad cardíaca responsable del aumento de tamaño del corazón, aunque se escapan del propósito de este texto.

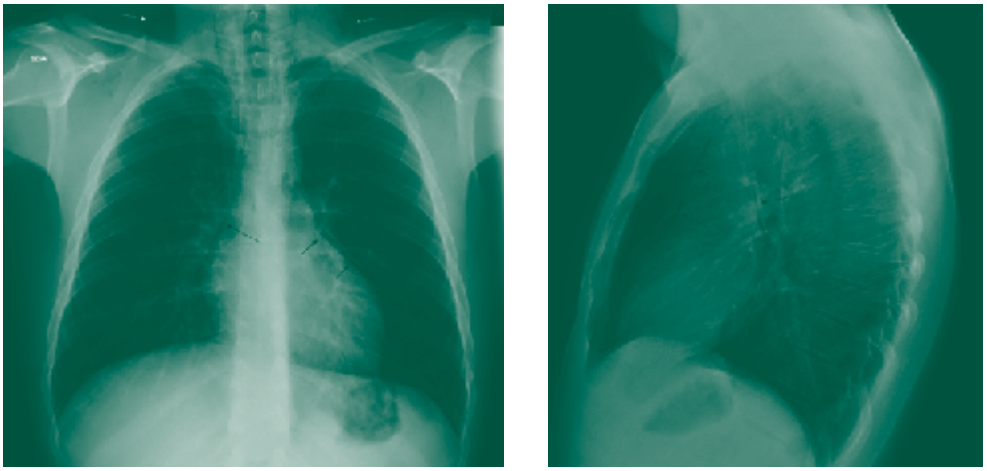

Figura 12. **Neumomediastino: líneas radiolucentes de aire disecando los espacios mediastínicos (flechas negras). Nótese el enfisema subcutáneo cervical (flechas blancas).**

- Derrame pericárdico: en la proyección PA, la silueta cardíaca se encuentra aumentada, especialmente en la zona basal. En la proyección lateral, se puede ver una banda de densidad líquida anterior al corazón, flanqueada por delante y por detrás por bandas de densidad grasa (signo específico, aunque poco frecuente).
- Neoplasias: en ocasiones, neoplasias mediastínicas, especialmente del mediastino anterior, pueden colocarse anteriores o laterales al corazón y se manifiestan como aumento de la silueta cardiomediastínica. Hay que sospechar cuando el borde de la silueta se proyecta por fuera de los hilios pulmonares **(figura 13)**.

Figura 13. **Linfoma: ensanchamiento del mediastino superior.**

2.3.7.2. Ensanchamiento del mediastino superior

- Elongación de estructuras vasculares: la elongación de la aorta torácica y del origen de los troncos supraaórticos de origen aterosclerótico es la causa más frecuente de ensanchamiento del mediastino superior.
- Traumatismo: el ensanchamiento mediastínico puede ser secundario a rotura de grandes vasos o disección de aorta y representa hemorragia mediastínica. Se puede acompañar de casquete apical izquierdo, desviación de la tráquea a la derecha y derrame pleural.
- Neoplasias: la presencia de adenopatías mediastínicas difusas (linfomas o metástasis ganglionares) **(figura 13)** o de tumores primarios del mediastino (ej.: timoma) puede originar un ensanchamiento mediastínico.
- Crecimiento endotorácico del tiroides (por neoplasia o patología benigna): se suele acompañar de desplazamiento contralateral de la tráquea.

2.3.7.3. Aumento del tamaño hiliar

- Vascular: por hipertensión pulmonar. Se suele mantener la morfología en "v" de los hilios, aunque aumentada de tamaño.
- Adenopatías: pueden ser unilaterales (neoplasias) o bilaterales (sarcoidosis). Generalmente se aprecian unos hilios de densidad aumentada, con una morfología convexa hacia el parénquima pulmonar.

3. RADIOGRAFÍA DE ABDOMEN

3.1. PROYECCIONES Y TÉCNICA

- Decúbito supino (AP): es la proyección estándar. Como referencia, su radiación equivale a unas 50 radiografías de tórax.
- Proyecciones especiales: únicamente en casos de duda con la proyección AP. Se incluyen en este grupo la proyección PA en bipedestación (se desaconseja su uso rutinario, ya que se ha descrito que no cambia el manejo terapéutico respecto a la proyección AP), la proyección en decúbito prono, proyecciones laterales (con o sin rayo horizontal) y proyecciones oblicuas.
    - Tórax en bipedestación (PA): si hay sospecha de neumoperitoneo.

3.2. INDICACIONES

Las indicaciones de la radiografía abdominal en Urgencias se han ido reduciendo drásticamente con el desarrollo de otras modalidades diagnósticas, como la ecografía y la TC. Actualmente se recomienda su realización únicamente en sospecha de:

- Obstrucción intestinal.
- Cólico renoureteral.
- Cuerpos extraños.
- Neumoperitoneo (y, en este caso, un tórax en bipedestación puede dar el diagnóstico).
- Seguimiento de íleo paralítico.

3.3. PATOLOGÍA

3.3.1. Obstrucción intestinal

La clave radiológica para su diagnóstico es la detección de asas intestinales dilatadas. Se puede tomar como referencia la regla 3-6-9, según la cual los límites máximos permitidos de los diámetros de las asas son de 3 cm para el intestino delgado, 6 cm para el intestino grueso y 9 cm para el ciego.

Una forma de determinar si un asa dilatada es intestino delgado o grueso es la visualización de válvulas conniventes (atraviesan de lado a lado de la pared) en el caso del delgado o de haustras (no cruzan de lado a lado) en el caso del grueso **(figura 14)**.

La dilatación se puede diagnosticar en la proyección en supino. Si únicamente se visualizan asas del intestino delgado dilatadas con luminograma colónico normal, se ha de sospechar obstrucción del intestino delgado. La dilatación de las asas del intestino grueso indica obstrucción del grueso. En estos casos, el delgado podría verse dilatado o no, en función de si la válvula ileocecal es competente.

Las proyecciones especiales se pueden realizar en caso de dudas. En el estudio en bipedestación se han descrito como signos específicos y muy sospechosos de obstrucción mecánica niveles hidroaéreos de más de 2,5 cm de ancho o dos o más niveles hidroaéreos a distinta altura dentro de una misma asa.

3.3.2. Calcificaciones patológicas

Destacan en el ámbito de Urgencias las calcificaciones del sistema excretor por su relación con el cólico renoureteral.

Radiológicamente se pueden detectar densidades cálcicas redondeadas, ovaladas o irregulares proyectadas sobre la silueta de los riñones, los trayectos ureterales o la vejiga **(figura 15)**.

En caso de duda respecto a si una calcificación se encuentre en la vía excretora, se pueden realizar proyecciones oblicuas para una mejor localización espacial. En la radiografía únicamente serán visibles las litiasis con un componente cálcico (oxalato o fosfato cálcico). Las piedras que carecen de dicho componente, como las formadas por ácido úrico, no serán detectables.

Los flebolitos son calcificaciones venosas particularmente frecuentes en la pelvis y pueden ser confundidos con litiasis en los trayectos ureterales o en la vejiga. Para distinguirlos, se describe que los flebolitos suelen ser calcificaciones redondeadas con centro radiolucente.

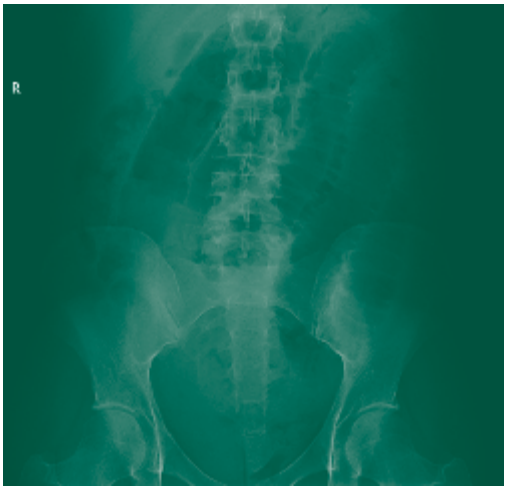

Figura 14. **Dilatación de asas del intestino delgado con un luminograma colónico normal. Obstrucción del intestino delgado secundaria a bridas.**

Figura 15. **Litiasis ureteral distal derecha.**

3.3.3. Neumoperitoneo

La presencia de gas en la cavidad peritoneal generalmente es secundaria a la rotura de una víscera hueca. Otra causa relativamente frecuente es el aire residual tras cirugía (especialmente si es por vía laparoscópica). Muchas de las causas de rotura de víscera hueca se manifiestan como patología urgente. Destacan por su frecuencia y relevancia la perforación de úlcera péptica, la isquemia mesentérica y la obstrucción intestinal.

La proyección más sensible para la detección del neumoperitoneo es la de tórax en bipedestación, siempre que el paciente pueda mantener la postura. En pacientes incapaces de ponerse de pie, se puede realizar una radiografía de abdomen en decúbito lateral izquierdo con rayo horizontal. En cualquiera de los dos casos, para la detección de pequeñas cantidades de gas ayuda que el paciente adopte la posición en la que se va a realizar la radiografía con antelación para permitir que el gas se acumule en las partes más altas.

La manifestación radiológica del gas libre en el peritoneo suele ser una banda radiolucente que se coloca subdiafragmática, por encima del hígado en el lado derecho y por encima de la cámara gástrica en el izquierdo. En la proyección de abdomen en decúbito lateral izquierdo el aire se coloca entre el hígado y la pared costal **(figura 16)**.

Existen varios signos radiológicos de neumoperitoneo en la radiografía abdominal en decúbito supino, aunque requieren gran cantidad de aire para ser visibles. Entre ellos destaca el de la doble pared (se ve aire por dentro y por fuera de la pared de un asa de intestino).

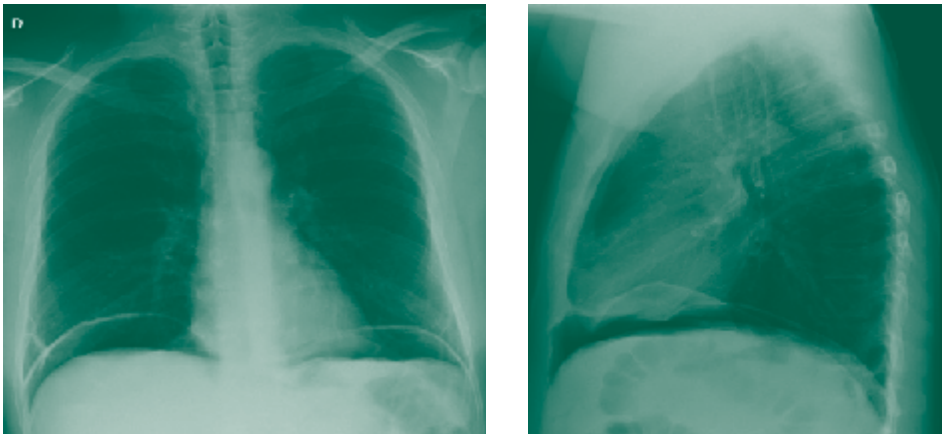

Figura 16. Proyección posteroanterior de tórax: neumoperitoneo: aire libre por debajo de las cúpulas diafragmáticas.